26
Lane Medical Library
1902

Über einen Fall von

Gliom und Sarkom des Rückenmarks

mit Höhlenbildung

und sekundären Strangdegenerationen.

Inauguraldissertation

zur Erlangung der Doktorwürde der medicinischen Fakultät

zu Erlangen vorgelegt von

Willy Thiele,

appr. Arzt.

Leipzig

Druck von C. Grumbach

1902.

V. Leyh

Über einen Fall von
Gliom und Sarkom des Rückenmarks
mit Höhlenbildung
und sekundären Strangdegenerationen.

Inauguraldissertation

zur Erlangung der Doktorwürde der medicinischen Fakultät

zu Erlangen vorgelegt von

Willy Thiele,

appr. Arzt.

Leipzig

Druck von C. Grumbach

1902.

Mit Zustimmung der medicinischen Fakultät gedruckt.

Dekan: Herr Prof. Dr. Rosenthal,

Referent: Herr Prof. Dr. von Strümpell.

Tag der mündlichen Prüfung: 7. März 1902.

Meinen lieben Eltern gewidmet.

Digitized by the Internet Archive
in 2026

https://archive.org/details/IA40153716_0370

Auf Anregung meines hochverehrten Lehrers, des Herrn Prof. Dr. v. Strümpell, mache ich im Folgenden den bescheidenen Versuch, einen kleinen Beitrag zur Lehre von den Gliomen und den Strangdegenerationen des Rückenmarks zu liefern. Es mag dies zwar bei der Fülle der Litteratur über diese Erkrankungen als überflüssig erscheinen. Doch bietet gerade der unten behandelte Fall einige noch weniger beschriebene Erscheinungen, besonders was die Degenerationen betrifft; auch die Kombination der verschiedenen Stufen der Gliawucherung ist in unserem Fall so interessant, dafs es wohl der Mühe wert erschien, diesen Fall zum Gegenstand einer Arbeit zu machen.

Ich lasse zunächst die Krankengeschichte folgen:

G. H., 27 Jahre alt, lediger Metzgergeselle, in die Irrenanstalt zu Erlangen aufgenommen am 10. Juli 1889.

Aus der Anamnese sei auszugsweise folgendes mitgeteilt:

Patient ist in keiner Weise erblich belastet. Er war mit Ausnahme einer luetischen Infektion, über deren Zeitpunkt nichts Sicheres festzustellen war, immer gesund.

Pfingsten 1889 erkrankte Patient mit psychischen Störungen, welche in melancholischer Depression mit Hallucinationen bestanden. Da sich sein Zustand immer mehr verschlechterte, wurde der Kranke der Irrenanstalt zu Erlangen zugeführt, in welcher er bis zu seinem Tode verblieb.

Bei der Aufnahme des somatischen Status konnten an dem schlecht genährten jungen Manne keine organisch-nervösen Störungen nachgewiesen werden. Der Gang war vollständig normal. Am Penis hatte der Patient eine Schankernarbe. Die Inguinal-, Nacken- und Cubitaldrüsen waren indolent geschwollen. Der Kranke war stets abweisend und verschlossen und schien unter dem Einflufs von Gehörstäuschungen zu stehen. Nach langen Jahren erst konnte der immer finstere und unzugängliche

Patient dazu bewogen werden, mit zu Haus- und Gartenarbeit zu gehen.

Im September 1897, also 8 Jahre nach dem Eintritt in die Irrenanstalt klagte Patient zum ersten Mal über reifsende Schmerzen in beiden unteren Extremitäten, welche im linken Bein stärker auftraten, als im rechten. Die Schmerzen waren von aufserordentlicher Heftigkeit, so dafs der Kranke nachts oft nicht schlafen konnte und im Zimmer umherging. Das Gehvermögen war zu dieser Zeit noch völlig normal.

Anfang November desselben Jahres, also 1 Monat nach Beginn der Schmerzen, trat zum ersten Mal eine deutliche Schwäche in den Beinen auf und zwar links bedeutender als rechts. Das Gehen fiel dem Patienten schwer, so dafs er sich zu Bett legen mufste. Von jetzt an wurde die Beweglichkeit der Beine immer schlechter. Januar 1898 hatte sich die Parese beider unterer Extremitäten zur fast vollständigen Paraplegie entwickelt. Die Sensibilitätsprüfung bei dem wenig zugänglichen Patienten schien zu zeigen, dafs es sich um eine Anaesthesia dolorosa der unteren Extremitäten handele: trotz der heftigsten Schmerzen in den Beinen reagierte der Kranke auf erhebliche Reizungen, wie Stechen in die Fufssohle, fast gar nicht. Patellar- und Achillessehnenreflexe waren völlig erloschen. Von den Bauchdeckenreflexen war nur der obere auszulösen. Der Fufssohlenstichreflex war nicht zu erhalten.

In den oberen Extremitäten und dem Kopf waren keinerlei nervöse Störungen zu bemerken. Mit der Paraplegie stellte sich auch Retentio urinae ein, die sich, nachdem sie längere Zeit durch Katheterisieren behandelt war, in Incontinentia urinae umwandelte.

Die Folgezeit brachte wenig Veränderungen im Krankheitszustand. Der Patient war stets in tieftrauriger Stimmung und hatte immer über heftige Schmerzen im Kreuz, die nach den Beinen zu ausstrahlten, zu klagen. Morphiuminjektionen konnten seine fürchterlichen Schmerzen nur auf kurze Zeit lindern.

Dezember 1899 trat dann ein tiefer Decubitus über dem Kreuzbein auf, dem sich bald Dekubitalgeschwüre an beiden Fersen hinzugesellten.

Ein Status praesens, zu dieser Zeit aufgenommen (Oberarzt Dr. L. R. Müller), zeigt uns folgendes Bild:

Die unteren Extremitäten sind vollständig gelähmt, einschliefslich des Iliopsoas, nur im rechten Sartorius war vorübergehend eine minimale Kontraktion zu sehen. Der Glutaeus maximus giebt noch beiderseits gute faradische Reaktion, auch in den Beugemuskeln des Unterschenkels sind mit dem faradischen Strome noch ganz gute Zuckungen zu erzielen. Die Wadenmuskulatur ist beiderseits faradisch sehr gut erregbar.

Galvanisch giebt der Glutaeus maximus beiderseits blitzartige Zuckungen; auch die Muskulatur an der Rückseite des Oberschenkels giebt gute normale Zuckungen, an den Waden kaum etwas langsamer, als normal. Dagegen giebt die linksseitige Quadricepsmuskulatur deutlich träge Zuckungen, ebenso die Adduktorenmuskulatur. Hier ist also deutliche Entartungsreaktion vorhanden.

Auch am rechten Oberschenkel ist im Quadriceps und den Adduktoren deutliche Entartungsreaktion zu konstatieren. Am ausgesprochensten giebt auch rechts die Adduktorenmuskulatur Entartungsreaktion.

Mit den stärksten faradischen Strömen bekommt man am linken Quadriceps und der linken Adduktorenmuskulatur absolut keine Zuckung, rechts nur ganz minimale Zuckung in diesen Gruppen. Im Tibialis anticus und der vom Nervus peroneus versorgten Muskulatur träge Zuckung.

Bei faradischer Reizung der Peronealmuskulatur kontrahieren sich nur die an der Hinterseite des Unterschenkels gelegenen Muskeln, das sind der Gastrocnemius und der Soleus. Die Musculi peronei geben links gar keine, rechts nur eine minimale Kontraktion.

Die Muskeln fühlen sich aufserordentlich weich und schlaff an, sie scheinen sehr atrophisch zu sein. In allen Gelenken der unteren Extremitäten lassen sich passiv sehr leicht, ja krankhaft ausgiebig und locker Bewegungen ausführen, also keine Spur von Spasmus. Patient giebt sich augenscheinlich Mühe, die Beine anzuziehen, bringt aber nicht die geringste Bewegung in ihnen zu stande. Die Füfse hängen in Varoequinushaltung herunter, die Glutäalmuskulatur ist sehr atrophisch und schlaff.

Die Prüfung der Reflexe ergiebt folgenden Befund:

Die Sehnenreflexe sind an den unteren Extremitäten völlig erloschen. Rechter Cremasterreflex vorübergehend beobachtet. Ebenso sind die Bauchdeckenreflexe, wenn auch schwach, so doch vorhanden.

Fufssohlenstrich- und -stichreflex fehlt.

Die Sensibilitätsprüfung ergiebt: Die Sensibilität an der Rumpf- und Bauchhaut scheint intakt zu sein; vom Poupartschen Band an ist sie entschieden alteriert, wenn nicht ganz aufgehoben: Stiche in den Oberschenkel vermögen gar keine Schmerzensäufserung auszulösen. Ebenso sind die Unterschenkel vollständig anästhetisch. Hinten ist von handbreit oberhalb des Sphinkter ani vollständige Anästhesie. Stiche am Damm und in der Analgegend werden nirgends als Schmerz empfunden, ebensowenig an der Hinterfläche des Ober- und Unterschenkels.

Feinere Sensibilitätsprüfungen waren wegen der schweren Alteration der Psyche des Kranken nicht anzustellen.

Zudem bestand noch Incontinentia alvi et urinae.

Der Zustand des Patienten wurde infolge der aufserordentlich heftigen Schmerzen und der Dekubitalgeschwüre immer unerträglicher. Die Temperatur blieb beständig erhöht (38°—39°). Nachdem sich Ende Januar 1900 noch starke Diarrhöen eingestellt hatten, wurde der Kranke am 5. Februar 1900 von seinen qualvollen Leiden durch den Tod erlöst.

Die Sektion wurde an dem darauffolgenden Tage vormittags gemacht und ergab für das Rückenmark folgende Verhältnisse:

Die Rückenmarkshäute sind von der Medulla oblongata bis zum 3. Lumbalsegment herab völlig normal, die Dura mater an ihrer Innenfläche überall glatt, Pia und Arachnoidea zart. Vom 3. Lumbalsegment nach abwärts erscheinen die Rückenmarkshäute erheblich verdickt und fühlen sich derber als normal an.

Bei der Betrachtung des Rückenmarks fällt eine erhebliche Verdickung des unteren Lendenmarks und des Sakralmarks auf, welche in der Höhe des 2. Lumbalsegments beginnt und ihre gröfste Dicke im untersten Lumbalsegment erreicht.

Auf einem mitten durch die Anschwellung gelegten Querschnitt ist von der normalen Zeichnung des Rückenmarks nichts mehr zu erkennen. Die linke Hälfte ist gröfstenteils von unregelmäfsig begrenztem graubraunem Tumorgewebe eingenommen, in

welchem mehrere Blutungen zu erkennen sind. Die rechte Hälfte ist von einem ca. erbsengrofsen Blutcoagulum eingenommen, in dessen Umgebung die Rückenmarkssubstanz in unregelmäfsiger Ausdehnung graubraun verfärbt ist. Die tumorartige Anschwellung geht ohne scharfe Grenze in das obere Lumbalmark über.

Auf einem Schnitt durch die oberen Lendensegmente ist die Zeichnung der vorderen Hälfte des Rückenmarks nahezu normal. Die Hinterstränge sind vollkommen ersetzt durch das graubraune Tumorgewebe, welches hier weit nach hinten vorgebuchtet ist und die Hinterhörner auseinanderdrängt. Ferner ist auf diesem Schnitt eine deutliche Höhlenbildung von unregelmäfsiger Form zu erkennen, welche sich, parallel dem linken Hinterhorn, dicht neben demselben, nach hinten erstreckt und einzelne spaltförmige Ausläufer in das benachbarte Gewebe schickt.

Die genauere anatomische Untersuchung lieferte folgende Ergebnisse:

Ein in der Höhe des 4. Sakralsegments angelegter Querschnitt hat erheblich gröfseren Umfang als normal. Die Pia ist erheblich verdickt. Vom normalen Gewebe des Rückenmarks ist hier keine Spur vorhanden. Der Querschnitt ist zu einem Viertel seiner Gröfse von einem Blutergufs eingenommen, während die übrigen drei Viertel vollständig aus Tumorgewebe bestehen. Dieses zeigt hier eine in welligen, faserigen Zügen verlaufende Grundsubstanz, in welche zahlreiche grofse spindelförmige Zellen eingelagert sind. Die Pia ist stark verdickt und zellig infiltriert; in ihr selbst und ihrer nächsten Umgebung, sowie auch im Tumorgewebe bemerkt man eine grofse Anzahl von stark erweiterten Gefäfsen mit dicken Wandungen, welche von grofsen perivaskulären Lymphräumen umgeben sind.

Überall sind gröfsere und kleinere Blutaustritte, sowie krystallinisches Blutpigment vorhanden. An einzelnen Stellen sieht man Anhäufungen von Leukocyten. Runde Lücken, die vereinzelt zwischen den Tumorzellen auftreten, sind wohl als Fettzellen aufzufassen. Der Umfang des Rückenmarks beträgt an dieser Stelle $1^1/_2$: 1 cm, ist also erheblich gröfser als normal.

Die Neubildung hat hier also sarkomatösen Charakter und zwar müssen wir sie hier als Spindelzellensarkom bezeichnen.

Die einzelnen Nervenwurzeln, welche durch den Tumor stark komprimiert, fast platt gedrückt sind, sind marklos, also in völliger Degeneration begriffen. Sie enthalten zahlreiche und grofse Gefäfslumina. In den einzelnen Nervenbündeln, sowie auch zwischen denselben sind zahlreiche gröfsere und kleinere Blutungen zu sehen.

Auch weiter oben in der Höhe des 3. Sakralsegments ist von Nervengewebe keine Spur mehr vorhanden. Nur an der Peripherie sehen wir noch einzelne blasse, marklose, komprimierte Nervenwurzeln. Der ganze Querschnitt ist auch hier von dem oben beschriebenen Tumorgewebe eingenommen.

Am 2. Sakralsegment scheint der Tumor seine gröfste Ausdehnung erreicht zu haben. Der Umfang eines hier angelegten Querschnittes beträgt $2 : 1^1/_2$ cm. Das histologische Bild hat sich gegen das oben beschriebene nicht wesentlich verändert. Nur sind hier die spindelförmigen Zellkerne wesentlich spärlicher geworden, während die faserige Grundsubstanz hier entschieden reichlicher vorhanden ist; auch treten hier bereits Zellen von rundlicher und polygonaler Gestalt auf. Die Neubildung hat hier nicht mehr den Typus eines reinen Sarkoms, wir müssen sie hier als Gliosarkom bezeichnen.

Am 1. Sakralsegment hat der Umfang des Rückenmarks bereits wieder an Gröfse abgenommen, er beträgt hier nur noch $1^1/_2 : 1$ cm. Mikroskopisch ist hier eine Veränderung des histologischen Baues des Tumors gegen die oben beschriebenen Sakralsegmente zu konstatieren. Während in den letzteren die Zellelemente bedeutend überwogen und nur eine geringe Grundsubstanz vorhanden war, sehen wir in dieser Höhe gerade das umgekehrte Verhältnis. Das Zwischengewebe hat sich gegen unten bedeutend vermehrt. Es ist hier teils leicht fibrillär, teils erscheint es mehr durchsichtig faserig, wie Schleimgewebe, teils läfst es überhaupt keine deutliche Struktur erkennen. Stellenweise zeigt die Intercellularsubstanz auch deutlich hyaline Beschaffenheit, ein homogenes, kernloses Gewebe darstellend. Der Tumor ist hier ebenso wie weiter unten sehr gefäfsreich. Ein erbsengrofser Blutergufs ist neben zahlreichen anderen teils punktförmigen, teils mehr diffusen Hämorrhagien in das Gewebe eingelagert. Auch die Gestalt der Zellen hat sich hier verändert. Während wir in den

unteren Sakralsegmenten nur grofse spindelförmige Zellen sahen, bestehen die Zellelemente in dieser Höhe teils aus rundlichen, teils aus undeutlich polygonalen Zellen mit grofsen ovalen oder rundlichen Kernen. Sie sind teils in Nesterform angehäuft, teils sind sie ganz diffus zerstreut.

Die Neubildung hat hier also einen wesentlich anderen Charakter angenommen, wir haben hier das typische Bild eines Glioms vor uns.

Auf einem Querschnitt durch das 5. Lendensegment ist das mikroskopische Bild im wesentlichen noch dasselbe. Nur bemerken wir hier zum ersten Mal das Auftreten von spärlichen teils quer teils schräg getroffenen Achsencylindern in der Gegend der Vorderstränge.

Im mittleren Lendenmark (Fig. 1) ist der Querschnitt des Rückenmarks noch ziemlich umfangreich, nicht ganz zehnpfennigstückgrofs. Hier charakterisiert sich die Gliawucherung noch deutlich als Geschwulst, erstens weil sie hier die beiden seitlichen Hälften des Rückenmarks weit auseinanderdrängt, zweitens dadurch, dafs diese Wucherung weit nach hinten vorspringt.

Die Vorderstränge und die Pyramiden-Seitenstränge sind hier schon gut markhaltig. Von den Vorderhörnern ist makroskopisch nichts zu erkennen, ebenso wenig von den Hintersäulen. Mikroskopisch sind nur vereinzelte Vorderhornganglienzellen zu finden, die aber nicht scharf gezeichnet sind, also sich wohl auch schon in Degeneration befinden. Von Hinterhorn und Wurzeleintrittszone ist nichts mehr zu erkennen. Sowohl die eintretenden sensiblen, als die austretenden motorischen Wurzeln sind mit dem Rückenmark fest verwachsen, zellig infiltriert und völlig marklos. Grofse centrale Ependymwucherung erstreckt sich weit nach hinten.

Im oberen Lendenmark (Fig. 2) ist der Umfang des Durchschnitts immer noch viel gröfser als normal. Die Vorderstränge sind auf den nach Weigert gefärbten Präparaten schön schwarz gefärbt, während die Vorderseitenstränge in ihrer ganzen Ausdehnung ziemlich gleichmäfsig etwas heller erscheinen. Die Pyramidenseitenstränge sind gut gefärbt. Die Hinterstränge, nach hinten vorgebuchtet, nehmen hier über die Hälfte des Schnittes ein; sie sind hier sehr voluminös und treiben dadurch die Hinter-

hörner weit auseinander. Längs des linken Hinterhorns, an seiner medialen Seite, ist eine Spalte deutlich sichtbar.

Mikroskopisch erscheinen die Vorderstränge und Vorderhörner völlig normal, während die Vorderseitenstränge überall einen deutlichen Ausfall von Nervenfasern erkennen lassen, und fast völlig der Markscheiden entbehren. Die Pyramiden-Seitenstränge sind normal zu nennen. Die Hinterstränge sind ganz von Tumorgewebe, das hier noch den histologischen Bau des Glioms zeigt, eingenommen. Zwischen dem Tumorgewebe und den Hinterhörnern ist keine Grenze zu erkennen. Von dem rechten Hinterhorn ist nichts mehr zu sehen, es scheint durch den Tumor völlig verdrängt zu sein, während das linke noch an den längsgetroffenen Fasern zu erkennen ist. Die Ganglienzellengruppe der Clarkeschen Säule ist hier schon gut zu erkennen. In der Nähe der den Centralkanal ersetzenden grofsen, sich weit nach hinten erstreckenden Ependymzellengruppe sieht man mehrere kleine Inseln ähnlicher Zellen.

Am Übergang vom Lenden- zum Brustmark ist beiderseits makroskopisch, rechts etwas stärker als links, eine Lichtung in den Vorderseitensträngen deutlich zu erkennen. Die Pyramiden-Seitenstränge haben sich viel dichter gefärbt als diese Bündel. In den Hintersträngen sind nur in den seitlichen Partien ganz vereinzelt markhaltige Fasern zu erkennen. Im übrigen sind die Hinterstränge vollständig durch das gewucherte Gliagewebe ersetzt, das hier wohl zum gröfsten Teil noch als primär gewuchert angesehen werden mufs, da das linke Hinterhorn hier eben durch diese tumorartige Gliawucherung auf die Seite gedrängt erscheint. Zum kleinen Teil haben wir hier in den Hintersträngen auch sekundär gewuchertes Gliagewebe, besonders in den seitlichen Partien, wie aus den dort vorhandenen Markscheidenlücken zu erkennen ist. Doch ist eine deutliche Grenze zwischen der primären und sekundären Gliose nicht zu erkennen.

Dem linken Hinterhorn anliegend bemerkt man eine spaltförmige Höhle in den Hintersträngen. In dieser Höhle liegt ein Gebilde, das ganz den Bau des gewöhnlichen Bindegewebes zeigt, nur etwas kernarmer erscheint. Es rührt dies offenbar von einem früheren durch eine Erkrankung der Gefäfse hervorgerufenen Blutergufs her, der dann bindegewebig organisiert worden ist. Die

Höhle erstreckt sich von der centralen Ependymzellengruppe bis in das rechte Hinterhorn hinein. Ihre Wandung ist stellenweise mit Zellenreihen belegt. Hinter der Commissura anterior sieht man eine grofse Kerngruppe von unordentlich zusammengehäuften Ependymzellen, in der Umgebung derselben viele ähnliche, aber etwas kleinere Zellkerne, die in einzelnen Gruppen angeordnet sind und weit in das Tumorgewebe nach hinten hineinragen. Grofse protoplasmatische Zellen scheinen den Ganglienzellen der Clarkeschen Säule zu entsprechen. Die hinteren Wurzeln sind völlig marklos, ebenso die vorderen. Die Vorderhörner enthalten noch gute Ganglienzellen. Die die Hinterstränge begrenzende Pia ist dick zellig infiltriert.

Im unteren Brustmark (Fig. 3) erscheinen makroskopisch die Pyramiden-Seitenstränge gut, ebenso die Vorderstrangbahnen; die Vorderseitenstränge in geringem Mafse, aber doch deutlich erkennbar, gelichtet; die Hinterstränge voluminös, nach hinten vorgebuchtet. In den seitlich hinteren Partien, medial von den Hinterhörnern, dort wo die neuen Fasern eintreten, sind deutlich gut erhaltene Markfasern sichtbar.

Die oben erwähnte Höhle ist auch hier noch vorhanden, doch nicht mehr so grofs wie im oberen Lendenmark: sie ist hier viel verzweigter und schickt verschiedene Ausläufer in das benachbarte Gewebe. Von dem bindegewebig organisierten Bluterguls ist hier nichts mehr zu sehen, jedoch ist hier in die Höhle ein kleineres Gewebsstück eingelagert, das offenbar denselben Ursprung hat, wie das oben erwähnte grofse Stück, das sich aber in noch nicht so weit vorgeschrittener Organisation befindet. Man sieht in diesem Gewebsstück viel Leukocyten, rote Blutkörperchen und junge Bindegewebszellen. Die Höhle ist überall von Gliagewebe, das aber hier sehr kernarm erscheint, umgeben. In diesem Gewebe liegen hauptsächlich nach vorne zu Zellgruppen, die ganz so aussehen wie Ependymzellen und Kernzeilen bilden. Aufserdem und zwar mehr nach hinten sieht man grofse Zellen, die hauptsächlich aus Protoplasma bestehen und in vielen Beziehungen Ganglienzellen gleichen. Hin und wieder ist in solchen Zellen Pigment zu sehen und ein Kernkörperchen zu erkennen. Im mikroskopischen Bild ist hier genau zu erkennen, wo die primäre Gliawucherung ihre Grenzen hat und wo das an seinem

balkigen Gliagerüst und den Markscheidenlücken zu erkennende Gebiet der degenerierten Hinterstränge beginnt.

Im mittleren Brustmark (Fig. 4) erscheinen die Vorderstrangbahnen und Pyramiden-Seitenstrangbahnen gut, die Vorderseitenstränge dagegen bis zur vorderen Grenze der Pyramiden-Seitenstrangbahnen noch deutlich gelichtet. Die hinteren Wurzeln sind markhaltig. In den Hintersträngen sieht man eine ausgesprochene Degeneration der Gollschen Stränge, welche hier vollständig durch Gliawucherung ersetzt sind. Diese Gliawucherung ist hier mit Sicherheit als sekundär, einfach als Ersatz des ausgefallenen Nervengewebes, anzusprechen; denn erstens bemerken wir in diesem Gliagewebe vereinzelte Markscheidenlücken, und zweitens können wir hier keinerlei Verdrängungserscheinungen oder Hervorwölbung des gewucherten Gliagewebes erkennen. An Stelle des Centralkanals findet sich auch hier wieder eine Gruppe von Ependymzellen.

Am 6. Halssegment (Fig. 5) ist das degenerierte Feld in den Vorderseitensträngen nur noch schwach angedeutet. Die Gollschen Stränge sind auch hier noch völlig degeneriert. Vordere und hintere Wurzeln sind markhaltig; auch sonst weder an der Pia noch an der centralen Ependymzellengruppe etwas Auffälliges.

Im oberen Halsmark (Fig. 6) ist die Degeneration in den Vorderseitensträngen äufserst gering, aber doch eben noch nachweisbar. Die Degeneration in den Gollschen Strängen ist auf die dorsale Hälfte beschränkt.

Die Medulla oblongata stand mir leider nicht zur Verfügung, so dafs ich darüber nichts berichten kann.

Wir haben es also in unserem Fall mit einer vollständigen Leitungsunterbrechung im Lumbalmark zu thun. Dem entsprechend waren auch die klinischen Symptome.

Wir konnten aus der Krankengeschichte sehen, dafs bei dem Patienten zuerst reifsende Schmerzen im linken Bein auftraten. Daraus können wir entnehmen, dafs die Neubildung zuerst ihren Sitz in der linken Hälfte des Rückenmarks hatte. Damit stimmt auch der Umstand überein, dafs Patient zuerst eine deutliche Schwäche im linken Bein bemerkte. Ferner können wir aus den mitgeteilten Ergebnissen der Prüfung der einzelnen Muskeln mit dem

galvanischen Strom mit ziemlicher Sicherheit einen Schlufs ziehen, in welcher Höhe der Tumor zuerst seinen Sitz gehabt hat. Es gaben nämlich nur der Quadriceps und die Adduktoren beiderseits deutliche Entartungsreaktion; die anderen Muskeln der unteren Extremitäten dagegen antworteten auf die galvanische Reizung fast alle normal. Die Kerne des Quadriceps und der Adduktoren liegen im 3. und 4. Lumbalsegment, so dafs wir also annehmen können, dafs zuerst diese Kerne durch die Neubildung zerstört wurden, während die darunter gelegenen Kerne der die übrigen Muskeln innervierenden Nerven zunächst noch intakt blieben. Also in der Höhe des 3. und 4. Lumbalsegments mufs die Neubildung sich zuerst entwickelt haben. Mit der zunehmenden Ausbreitung derselben wurden sowohl die vorderen motorischen als auch die hinteren sensiblen Wurzeln in Mitleidenschaft gezogen. Es bildete sich eine vollständige Paraplegie und eine Anästhesie beider unterer Extremitäten aus. Bei dieser Anästhesie bestanden aber aufserordentlich heftige reifsende Schmerzen; wir haben also hier das Bild der Anaesthesia dolorosa. Diese vom Kreuz in die Beine ausstrahlenden Schmerzen wurden offenbar dadurch verursacht, dafs der sich immer mehr ausbreitende Tumor einen Druck auf die sensiblen Nervenwurzeln ausübte. Die vollständige Paraplegie sowohl, wie auch die Anästhesie der beiden unteren Extremitäten läfst sich leicht durch die völlige Leitungsunterbrechung im unteren Lumbal- und Sakralmark erklären, auch das Fehlen sämtlicher Reflexe vom Cremasterreflex nach abwärts ist dadurch leicht verständlich, ebenso wie die Blasen- und Mastdarmstörungen. Auch der Decubitus und die Cystitis bieten nichts Besonderes dar, da diese ja häufig als Begleiterscheinungen der Rückenmarkskrankheiten auftreten. Die Muskeln der unteren Extremitäten waren, wie aus der Krankengeschichte hervorgeht, stark atrophisch. Diese Atrophie ist wohl zum Teil als Inaktivitätsatrophie aufzufassen, da ja der Kranke 2 Jahre mit vollständiger Paraplegie der unteren Extremitäten im Bett liegend verbrachte, zum gröfseren Teil aber ist sie wohl der Zerstörung der trophischen Centren im Lumbalmark, die ja die unteren Extremitäten versorgen, zuzuschreiben.

In pathologisch-anatomischer Hinsicht mögen mir noch folgende Worte gestattet sein:

Was zunächst die Höhlenbildung anbetrifft, so möchte ich sie in diesem Falle als sekundär entstanden erklären infolge von Zerfalls- und Einschmelzungsvorgängen, wie es vor allem Schultze als typisch für die Entstehung von Höhlen in Gliomen und Gliosen angenommen hat. Dafür spricht vor allem der Umstand, dafs das Gliagewebe in der Umgebung der Höhle sehr arm an Zellen ist. Dann haben wir ja auch gerade in unserem Falle eine grofse Menge von gröfseren und kleineren Blutungen in der Neubildung gefunden; und dafs auch an der Stelle der Höhle eine grofse Blutung stattgefunden hat, beweist der oben beschriebene in der Höhle gelegene bindegewebig organisierte Blutergufs. Und durch Blutergüsse können ja, wie sicher konstatiert worden ist, umschriebene Hohlräume in Gliomen entstehen. Das stellenweise Vorhandensein von einer Art von Epithelzellen als Belag der Höhlenwandung würde nicht gegen diese Annahme sprechen, da sich diese Epithelien auch sekundär entwickeln können, worauf Schultze zuerst hingewiesen hat. Nach Weigert entstehen sogar unter normalen Verhältnissen neugebildete Lumina mit Epithelbelag, und Stieda und v. Kahlden haben einen Fall beschrieben, bei welchem in der Nähe von Cysticerken im IV. Ventrikel im gewucherten Ependym schlauch- und drüsenförmige Epithelbildungen vorhanden waren, welche sie für sekundär hielten.

Was nun den Tumor anbetrifft, so können wir wohl annehmen, dafs sich zuerst ein Gliom im Lumbalmark entwickelt hat, welches dann in seinem unteren Abschnitt sarkomatös entartet ist. Dieses Sarkom ist ein gewöhnliches Spindelzellensarkom, das keine Besonderheiten bietet.

Für die Entstehung des Glioms ist in unserem Falle eine Ätiologie nicht nachzuweisen, insbesondere ist kein Trauma vorausgegangen, wie wir es so häufig als die Ursache für die Entstehung eines Glioms angegeben finden. Ich weise hier nur auf einen Fall hin, der von Strümpell (ref. in den Schmidtschen Jahrbüchern Band 189, Seite 127) mitgeteilt worden ist und der den unmittelbaren Einflufs von Traumen auf die Entwicklung der Gliome auf das schlagendste zeigt.

Erkältungen, psychische Aufregung und andere schädliche

Einflüsse, welche von manchen Autoren noch angegeben werden, kommen hier auch nicht in Betracht.

Ein Moment könnte man vielleicht ätiologisch mit heranziehen, das ist die Syphilis, die ja bei dem Patienten zweifellos konstatiert worden war. Doch glaube ich nicht, dafs wir der Lues einen Einfluſs auf die Entstehung der Gliome zuschreiben können. Ein Blick in die Litteratur lehrt, dafs in den meisten der beschriebenen Fälle von Gliom Syphilis mit Sicherheit ausgeschlossen werden konnte. Dann treffen ja auch luetische Nachkrankheiten vorzugsweise das höhere Alter; hier aber haben wir es mit einem verhältnismäfsig jungen Menschen zu thun.

Es bleibt uns also nur eine Ursache für die Entstehung dieses Glioms übrig, das ist die kongenitale Anlage. Es ist zwar auffallend, dafs sich die Neubildung erst in verhältnismäfsig späterem Alter entwickelt hat, doch müssen wir wohl annehmen, dafs bis dahin eine günstige Gelegenheitsursache für die Entwicklung des latenten Keims gefehlt hat. Dafs kongenitale Entwicklungsanomalien des Centralkanals und des Aufbaus des Rückenmarks zur Wucherung in der Wand des Centralkanals (Ependymwucherung) und sekundär zur Wucherung des Gliagewebes führen können, darauf haben Schultze und Leyden zuerst hingewiesen und dies zugleich durch eine Reihe von Obduktionsbefunden bewiesen. Schultze allein hat in verschiedenen Fällen centraler Gliose Verdoppelung des Centralkanals, in vielen andern Fällen andere Veränderungen des Zentralkanals nachweisen können. Auch in unserem Fall wird es sich wohl um eine Entwicklungsstörung, ausgehend vom Zentralkanal, handeln. Was zunächst diesen betrifft, so ist er mit Ausnahme des durch den Tumor eingenommenen Teils des Rückenmarks überall deutlich erkennbar, er ist obliteriert, in derselben Weise, wie man das so häufig findet; er liegt stets an der vorderen Grenze der Neubildung. An seiner Stelle finden wir überall eine Anhäufung von Ependymzellen, die auf verschiedenen Querschnitten besonders zahlreich auftreten und zapfenförmig in das Gewebe der Neubildung hineingewuchert sind. Unmittelbar hinter dieser Ependymwucherung und zum gröfsten Teil auch neben ihr erblickt man das neugebildete Gewebe. Nirgends schiebt sich zwischen das Ependym und den Tumor ein Rest von Nervengewebe hinein. Ich glaube mithin annehmen zu

dürfen, dafs in unserem Fall von dem von vornherein abnorm entwickelten Ependym aus sich zuerst Hyperplasie dieses Parenchyms einstellte und dann eine geschwulstartige Neubildung sich entwickelte, die nach Art echter Tumoren die Nachbargewebe verdrängte und zerstörte.

Besonders interessant ist in unserm Fall die Kombination der verschiedenen Stufen der Gliawucherung. Vom mittleren Brustmark an aufwärts haben wir in den Hintersträngen den einfachen Ersatz des ausgefallenen Nervengewebes durch Gliawucherung, also sekundäre Gliose. Von da nach abwärts ist zunächst die sekundäre Gliose mit der primären vereint zu finden. Eine deutliche Grenze zwischen beiden ist nirgends zu erkennen. Im oberen Lumbalmark verschwindet die sekundäre Gliose, wir haben hier nur noch primär gewuchertes Gliagewebe, das den Charakter einer Neubildung hat, indem es das Nachbargewebe verdrängt und zerstört und weit nach hinten vorspringt; jetzt müssen wir also die Gliawucherung als Gliom bezeichnen. Noch tiefer nimmt das Gliagewebe wieder anderen Charakter an: es mischen sich unter die Gliazellen andere Zellen von spindelförmiger Gestalt, die faserige Grundsubstanz wird geringer, die Zellen überwiegen bereits: Gliosarkom. Schliefslich im Sakralmark sahen wir die Gliazellen ganz aus dem mikroskopischen Bild verschwinden, es blieben nur die typischen Spindelzellen übrig, welche die spärlich gewordene Grundsubstanz weit zurücktreten liefsen: also hier das typische Bild eines Spindelzellensarkoms. So haben wir in diesem Fall die verschiedenen Bilder der sekundären Gliose, der primären Gliose, des Glioms, Gliosarkoms und Sarkoms in einer Weise vereinigt, wie es wohl nicht oft vorkommen dürfte.

Es erübrigt noch ein Wort über die Degenerationen zu sagen:

Die Degeneration der Hinterstränge, speziell der Gollschen Stränge, bietet uns nichts Besonderes. Sie entspricht unseren jetzigen Anschauungen über die Zusammensetzung dieser Partien aus hinteren Wurzelfasern.

Eine noch wenig beschriebene Art der aufsteigenden sekundären Degeneration dagegen ist die in den Vorderseitensträngen, wie sie unser Fall deutlich zeigt. Diese Degeneration, welche

bis hinauf ins Halsmark reicht, kann man weder den Pyramiden-Seitensträngen, noch den Kleinhirnseitenstrangbahnen, noch dem Gowers'schen Bündel zurechnen.

L. R. Müller, welcher einen ähnlichen Fall von Degeneration in der Deutschen Zeitschrift für Nervenheilkunde X, 3. und 4. Heft beschrieben hat, rechnet dieses Feld den sogenannten Seitenstrangresten hinzu. Neuere Untersuchungen, vor allem von Edinger, weisen darauf hin, dafs hier centripetale Fasern verlaufen, welche aus den Strangzellen der gekreuzten Hinterhörner stammen und das 2. sensible Neuron darstellen. Durch Zerstörung der Hinterhörner des Lumbalmarks wurden nun offenbar diese Strangzellen vernichtet, und die Folge davon war diese oben beschriebene Degeneration in den Vorderseitensträngen. Bemerkenswert ist noch, dafs diese Degeneration nicht in dem Ausfall eines ganzen Nervenbündels besteht, wie wir es zum Beispiel bei der Degeneration der Gollschen Stränge auch in unserem Falle gesehen haben; sondern es sind hier immer nur einzelne Fasern ausgefallen, deren Fehlen überall nur eine gewisse Lichtung der Vorderseitenstränge verursacht hat.

Zum Schlufs sei es mir vergönnt, meinem hochverehrten Lehrer, Herrn Prof. Dr. v. Strümpell, für die Überlassung der Arbeit, sowie den Herren Oberarzt Dr. L. R. Müller und Dr. W. Rosenthal, welcher die Güte hatte, mit mir die Präparate durchzusprechen, für die liebenswürdige Unterstützung bei Abfassung derselben, ferner Herrn Prof. Dr. Specht, dem Leiter der Irrenanstalt, für die Überlassung der Präparate meinen herzlichsten Dank auszusprechen.

Litteraturverzeichnis.

1. Freudweiler, Anatomische Mitteilungen über einen Fall von multiplen Gliomen des Rückenmarks. Virchows Archiv Bd. 158.

2. Hoffmann, Zur Lehre der Syringomyelie. Deutsche Zeitschrift für Nervenheilkunde Bd. III.

3. Koths, Tumoren des Rückenmarks. Gerhards Handbuch d. Kinderheilkunde.

4. Lachmann, Gliom im obersten Teil des Filum terminale. Archiv für Psychiatrie Bd. XIII.

5. Müller, L. R., Über einen Fall von Tuberkulose d. Lendenmarks m. besonderer Berücksichtigung der sekundären Degenerationen. Deutsche Zeitschrift f. Nervenheilkunde, X, 3. Heft.

6. Derselbe, Ein weiterer Fall von solitärer Tuberkulose d. Rückenmarks, zugleich ein Beitrag zur Lehre von der Brown-Séquardschen Halbseitenlähmung. Deutsche Zeitschrift für Nervenheilkunde X, 4. Heft.

7. Reisinger, Über d. Gliom d. Rückenmarks. Virchows Arch. Bd. 98.

8. Rosenthal, Über eine eigentümliche, mit Syringomyelie komplizierte Geschwulst des Rückenmarks. Zieglers Beiträge zur pathologischen Anatomie Bd. XXIII.

9. Schaffer, Beiträge zur sekundären u. multiplen Degeneration. Virchows Archiv Bd. 122.

10. Schlesinger, Beiträge zur Klinik der Rückenmarks- und Wirbeltumoren. Jena 1898.

11. Derselbe, Pathogenese und pathologische Anatomie d. Syringomyelie. Wiener klinische Wochenschrift 1897.

12. Schultze, Die Pathogenese der Syringomyelie mit Berücksichtigung der Beziehungen zum Trauma. Berliner klinische Wochenschrift 1897.

13. Schüle, Zur Lehre von den Spalt- und Tumorbildungen des Rückenmarks. Deutsche Zeitschrift für Nervenheilkunde Bd. XI, Heft 3 und 4.

14. Seebohm, Über einen Fall von Tumor der Medulla spinalis mit Syringomyelie. Strassburger Dissertation 1888.

15. Simon, Beiträge zur pathologischen Anatomie des Rückenmarks. Archiv für Psychiatrie Bd. V.

16. Strümpell, Neuropathologische Mitteilungen. Archiv für klinische Medizin Bd. XLI.

17. Volkmann, Beitrag zur Lehre vom Gliom. Archiv f. klinische Medizin Bd. XLII.

18. Zingerle, Über Erkrankungen der unteren Rückenmarksabschnitte. Jahrbuch für Psychiatrie, 1899.

Fig. 1.

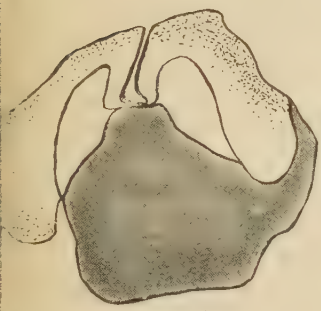

Fig. 2.

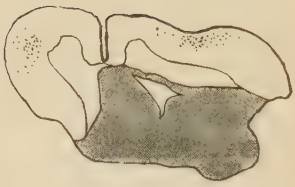

Fig. 3.

Fig. 4.

Fig. 5.

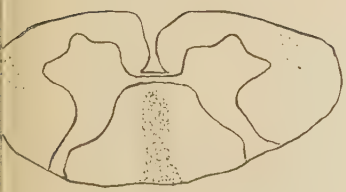
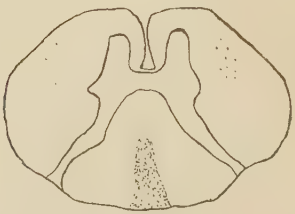
Fig. 6.